



UNIVERSIDAD AUTÓNOMA DEL ESTADO DE MÉXICO
FACULTAD DE MEDICINA VETERINARIA Y ZOOTECNIA

**“Correlación de la circunferencia escrotal con volumen de eyaculado
y concentración espermática en cuatro razas ovinas”**

Trabajo de Tesis

Que para obtener el Título de
Médico Veterinaria Zootecnista

Presenta:

PMVZ. Alma Sofía Muñoz Estrada

Asesores:

Dr. en BCA. JORGE OSORIO AVALOS

Dr. en C. MANUEL GONZÁLEZ RONQUILLO



Toluca, Estado de México. Agosto de 2019

Índice

1. Introducción	1
2. Revisión de Literatura	3
2.1 Estacionalidad en los Ovino.....3¡Error! Marcador no definido.	
2.2 Aparato Reproductor del Carnero generalidades	4
2.3 Anatomofisiología de los órganos genitales del carnero	6
2.3.1 Testículos	6
2.3.2 Función endocrina.....	7
2.3.3 Función exocrina	7
2.3.4 Escroto	8
2.3.5 Epididímo y conducto deferente	9
2.3.6 Glándulas accesorias	9
2.3.7 Pene	11
2.4 Hipófisis.....	11
2.4.1 Glándula Pineal.....	14
2.4.2 Sistema Porta-hipotálamo-hipofisiario.....	14
2.5 Concentración espermática	14
2.5.1 Características del semen del carnero.....	16
2.5.2 Características macroscópicas.....	18
2.5.3 Características microscópicas	19
2.6 Circunferencia escrotal	23
3. Justificación	25
4. Hipótesis	26
5. Objetivos.....	27
5.1 Objetivo general	27
5.2 Objetivos específicos.....	27
6. Material	28
6.1 Material biológico.	28

6.2 Material de laboratorio.....	28
7. Método.....	29
7.1 Método estadístico	31
8. Límite de espacio.....	32
9. Límite de tiempo	33
10. Resultados	34
11. Discusión.	¡Error! Marcador no definido.
12. Conclusiones	40
13. Sugerencias.....	41
14. Literatura citada.....	42-45

RESUMEN

“Correlación de la circunferencia escrotal con volumen de eyaculado y concentración espermática en cuatro razas ovinas”. Alma Sofía Muñoz Estrada, bajo la asesoría del Dr. en BCA. Jorge Osorio Avalos y el Dr. en C. Manuel González Ronquillo (Realizado bajo Proyecto UAEM clave de registro 4335/2017/CI).

El trabajo tuvo como propósito estudiar el efecto de la circunferencia escrotal sobre la calidad seminal (volumen de eyaculado y concentración espermática) en cuatro razas ovinas de importancia económica en México. El estudio se realizó en el Laboratorio de Procesamiento de Semen del Centro de Mejoramiento Genético Ovino de la Facultad de Medicina Veterinaria y Zootecnia de la Universidad Autónoma del Estado de México. Se utilizaron 10 sementales ovinos de 3.5 años: Dorper (n=2), Dorset (n=3), Hampshire (n=3) y Suffolk (n=2). Las extracciones de semen (por vagina artificial) fueron realizadas semanalmente durante los 12 meses. Las variables registradas fueron: volumen de eyaculado, concentración espermática y la medición de la circunferencia escrotal (CE). Se realizó una estadística descriptiva de las variables de acuerdo a la raza. El estadístico de prueba fue una Correlación de Pearson para analizar el volumen de eyaculado y concentración espermática con la circunferencia escrotal para las cuatro razas. Los resultados indicaron que los valores promedio del volumen de eyaculado, concentración espermática y la CE fueron semejantes a los reportados en otros estudios. Se encontró que la correlación existente de la circunferencia escrotal con el volumen de eyaculado y a su vez con la concentración espermática de manera global fue baja (0.27 y 0.25, respectivamente). En lo general, existe coincidencia con estudios en que destacan que la correlación entre circunferencia escrotal con el volumen de eyaculado y concentración espermática fue baja. La CE seguirá siendo un factor importante a considerar dentro de los indicadores en un programa de selección de reproductores. El efecto social ante la exposición y estimulación continua de los carneros pudo haber encubierto los resultados entre las diferentes razas empleadas en este estudio.

Palabras clave: correlación, calidad seminal, circunferencia escrotal, carneros.

1. Introducción

La producción de ovinos en México es importante para abastecer a la población de productos cárnicos, textiles y lácteos. Para lograr cualquiera de estos propósitos es fundamental tener una alta eficiencia reproductiva, expresada en término integral como el número de corderos destetados por oveja por año (Alonso, 1981).

Algunos de los factores medioambientales que influyen en la reproducción de ungulados son: disponibilidad de alimento, relaciones sociales como la interacción de machos con hembras y aspectos físicos del medio ambiente como localización geográfica, los ciclos día/noche, temperatura, humedad y periodo de lluvia (Urviola y Riveros, 2017). En sistemas ganaderos extensivos, la función reproductiva del macho es de suma importancia, ya que un solo macho es capaz de cubrir a un gran número de hembras, por tanto, deficiencias en su capacidad reproductiva alteran la fertilidad en mayor medida en que lo haría una sola hembra con problemas reproductivos (Amado *et al.*, 2017).

Existen técnicas para evaluar la capacidad reproductiva del macho, las cuales ayudan a estimar en gran medida el potencial de los sementales. Una de ellas es medir la circunferencia escrotal (CE), que han sido utilizadas como indicadores de la capacidad reproductiva y espermática principalmente en carneros y toros (Celis *et al.*, 1987). Es importante considerar que la circunferencia escrotal, es un criterio de selección y que depende de la heredabilidad, y que ésta cambia principalmente de acuerdo con la raza, edad del macho y la época del año (Arrellano *et al.*, 2017).

La relación de la medida de la circunferencia escrotal con la producción de semen y la fertilidad en los machos ha demostrado que está significativamente correlacionada con la concentración de espermatozoides por eyaculado, el volumen escrotal y el peso corporal (Amado *et al.*, 2017). Söderquist y Hultén (2006) mencionan que los machos con testículos más grandes tienden a engendrar hijas que alcanzan la pubertad a una edad más temprana y ovulan más óvulos durante cada período de estro o época reproductiva. Una medición de la circunferencia escrotal (CE) es una parte esencial de la evaluación de la solidez reproductiva en los machos.

Rodríguez, Madrid y Gónzales (2005) por ejemplo, mencionan que los corderos West African presentaron mayor CE ($24,0 \pm 1,4$) y MI (motilidad individual) y produjeron más espermatozoides ($P < 0.01$) que los West African x Bergamasca, ($21,8 \pm 0,6$) confirmando que los animales con testículos grandes producen eyaculados con mayor concentración espermática. De la misma manera en un estudio realizado por Morón y Ochoa (2012) en carneros de raza Rambouillet se encontró que existe una correlación positiva en la circunferencia escrotal, con el diámetro testicular y el volumen de eyaculado ($P < 0.05$)

2. Revisión de Literatura

Para poder valorar la capacidad reproductiva de los sementales, es primordial entrar en contexto con las características que los afectan como lo son la estacionalidad, la raza y edad del semental.

2.1 Estacionalidad en los ovinos.

La estacionalidad es una estrategia adaptativa mediante la cual las especies animales, mantenidas en su hábitat natural, definen sus periodos de actividad reproductiva según las variaciones de horas de luz diurna a lo largo del año (fotoperiodo), la situación geográfica (latitud), temperatura, disponibilidad de alimento, interacciones sociales, etc. (Celi, 2013). Es un mecanismo de adaptación desarrollado por algunos mamíferos silvestres como estrategia para minimizar el impacto negativo del ambiente (temperatura, humedad y disponibilidad de alimento) en la supervivencia de las crías (Lincoln y Short, 1890).

La actividad reproductiva de la oveja está controlada por el fotoperiodo y por mecanismos de retroalimentación hormonal sobre el eje hipotálamo-hipófisis-gonadal. La reducción en el número de horas luz induce la actividad cíclica de las ovejas en anestro. Después la regulación se realiza a través de las interrelaciones que existen entre las hormonas producidas por los tejidos endocrinos (Padilla *et al.*, 1968).

Los ovinos presentan anualmente dos etapas fisiológicas bien definidas. Una fase de anestro estacional o días largos, con ausencia de ciclos estrales regulares, receptividad sexual y ovulación; en el macho, disminuye la espermatogénesis y la libido. La otra etapa fisiológica, conocida como época reproductiva o días cortos, se caracteriza por la ocurrencia de ciclicidad estral, conducta de estro y ovulación en la hembra; en el macho, se aumenta la espermatogénesis y el deseo sexual (Arroyo, 2011).

Estacionalidad y su correlación con las diferentes razas ovinas.

En general, es común que las razas ovinas originarias de latitudes extremas (= 35° de latitud norte 0 sur) tengan un anestro estacional superior a los cinco meses de duración y en ocasiones hasta de ocho meses, mientras que en las razas originarias de latitudes bajas (menores a los 35°) este periodo no suele superar los tres meses (Porras y Valencia, 2003). Los animales que se localizan en latitudes bajas o cerca del Ecuador, muestran actividad reproductiva casi durante todo el año mientras que los animales que se encuentran en latitudes alejadas se caracterizan por importantes variaciones de su actividad reproductiva a lo largo del año, lo que ha puesto de manifiesto la importancia del papel del fotoperiodo en el control de la actividad reproductiva (Celi, 2013).

La variación estacional en la actividad de reproducción y la calidad del semen de los carneros sí ocurre, un estudio mostró que el período bajo de actividad de apareamiento ocurre en mayo y julio, en el caso del hemisferio Sur mientras otro estudio mostró una disminución gradual en la espermatogénesis y en la actividad metabólica de los testículos, en el carnero, desde octubre hasta agosto en el caso del Hemisferio Norte, con un aumento precipitado nuevamente en octubre, mientras que la circunferencia escrotal en el carnero varía según el peso corporal y la edad (Mickelsen *et al.*, 1981).

2.2 Generalidades del aparato reproductor del carnero

Para poder evaluar la capacidad reproductiva, es importante conocer cómo se conforma anatómicamente y fisiológicamente las gónadas reproductivas en el carnero. A continuación, se describirán primero las estructuras que conforman al aparato reproductor, así como sus funciones más importantes y posteriormente de forma más específica.

Partes	Características	Funciones
Testículos	Órganos primarios de la reproducción del macho	<ul style="list-style-type: none">• Gametogénica (espermatozoides)<ul style="list-style-type: none">• Hormonal: producción de testosterona, inhibina, dihidrotestosterona, estrógenos.

Escroto	Bolsa exterior que recubre a los testículos	<ul style="list-style-type: none"> • Sostén y protección de los testículos • Regula la temperatura testicular
Conductos eferentes	Conductos que unen la Ret Testis y el epidídimo	<ul style="list-style-type: none"> • Conducto de transporte de espermatozoides
Epidídimo	Conducto largo y tortuosos alargado que recorren en forma paralela a los testículos	<ul style="list-style-type: none"> • Transporte, maduración, concentración y conservación de los espermatozoides
Conducto Deferente	Conecta al epidídimo con la uretra	<ul style="list-style-type: none"> • Transporte y almacenamiento de espermatozoides
Tejido Prostático asociado a uretra	Evacua su secreción dentro de la uretra	<ul style="list-style-type: none"> • Contribuye con fluido al semen
Glándulas Vesiculares	Tienen la forma de sacos alargados	<ul style="list-style-type: none"> • Contribuye con la mayor parte del fluido seminal
Glándulas de Cowper o Bulbouretrales	Son dos glándulas que vuelca sus secreciones en la uretra	<ul style="list-style-type: none"> • Produce un lubricante viscoso que interviene en la limpieza de la uretra como preparación para el paso de espermatozoides
Uretra	Órgano común del sistema urinario y genital	<ul style="list-style-type: none"> • Sirve para evacuar la orina y el semen
Pene	Órgano eréctil con un extremo terminal llamado glande. En el caso de rumiantes es fibroelástico.	<ul style="list-style-type: none"> • Órgano de copula • Depositar el semen en la vagina de la hembra. • Pasaje de la orina al exterior.
Prepucio	Invaginación de la piel.	<ul style="list-style-type: none"> • Protege y cubre el conducto de salida del pene • Tienen numerosas glándulas que secretan esmegma prepucial

Figura 1. Composición general del aparato reproductor del macho. Adaptado de Mellisho, 2010.

2.3 Anatomofisiología de los órganos genitales del carnero

El sistema genital masculino está integrado por los órganos sexuales primarios representados por las gónadas o testículos; los órganos sexuales secundarios que comprenden un sistema canalicular constituido por la rete testis, los conductos eferentes, epidídimo y conducto deferente; los órganos sexuales accesorios cuyas secreciones forman el plasma seminal (próstata, vesículas seminales, glándulas bulbouretrales o de Cowper y glándulas uretrales y el pene) (Pérez, 2009).

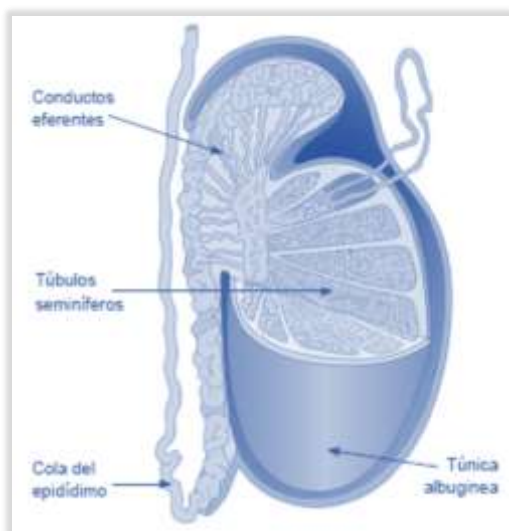


Figura 2. Anatomía del Testículo. 1) Conductos eferentes. 2) Túbulos Seminíferos, 3) Cola del epidídimo, 4) Túnica Albugínea. Citado por Manual de Reproducción Animal (2016)

2.3.1 Testículos

El testículo está fijo a la pared del proceso vaginal, a lo largo de la línea de su unión con el epidídimo. Su posición en el escroto y la orientación del eje mayor de los testículos difieren con la especie. El tamaño testicular puede llegar a variar durante el año en las especies con reproducción estacional como es el caso del ovino (Hafez y Hafez, 2002). El tamaño de los testículos ha demostrado ser un buen indicador de la capacidad espermatogénica de un semental. Se encontró que la circunferencia escrotal presenta una correlación en mayor o menor cuantía con la fertilidad; igualmente mejor calidad espermática en cuanto a motilidad

individual y masal (Palacios y Mendoza, 2012).

Desde el punto de vista funcional se considera que el testículo tiene tres compartimentos: el de tejido intersticial, que contiene las células de Leydig, rodea los túbulos seminíferos y los baña con un líquido rico en testosterona. Los otros dos compartimentos residen dentro de los túbulos seminíferos. El compartimento basal contiene espermatogonias, en tanto que el compartimento adluminal es un medio especial en el que los espermatocitos sufren meiosis y continúan sus divisiones meióticas para diferenciarse en espermátidas

y finalmente en espermatozoides; estos dos compartimentos están separados por los complejos de unión estrecha que hay entre las células de Sertoli y que forman el componente principal de la barrera hematotesticular (Cunnigham y Klein, 2009).

2.3.2 Función endocrina

Todas las funciones testiculares están profundamente influidas por el sistema neuroendocrino. El testículo es responsable de la esteroidogénesis, fundamentalmente la producción de andrógenos, así como la generación de células germinativas haploides por espermatogonia. Estas dos funciones tienen lugar en las células de Leydig y en los túbulos seminíferos, respectivamente (Cunnigham y Klein, 2009). Los andrógenos estimulan el crecimiento, desarrollo y mantenimiento de la actividad funcional de los órganos sexuales primarios, secundarios y accesorios incluyendo el pene, estimulando la libido y el potencial sexual del macho (Pérez, 2009).

2.3.3 Espermatogénesis.

Se denomina función exocrina del testículo, o espermatogénesis al proceso gracias al cual tienen lugar la formación y almacenamiento de los espermatozoides a partir de las espermatogonias en el tubo seminífero, bajo el gobierno de las gonadotropinas hipofisarias en acción sinérgica con los andrógenos. La duración total del ciclo partiendo de la espermatogonia hasta la formación del espermatozoide tiene una duración aproximada de 65 días (Pérez, 2009). La espermatogénesis se puede dividir en una primera etapa, llamada espermatocitogénesis, que incluye las divisiones que ocurren desde la espermatogonia hasta la espermatíde, y una segunda etapa llamada espermiogénesis, en la que ya no ocurre división celular, sino que incluye los cambios producidos en la espermatíde hasta formarse el espermatozoide (Benavente, 2002).

2.3.4 Escroto

Los testículos se encuentran alojados en el escroto, que es una bolsa de piel delgada y elástica, que además de alojar y proteger los testículos, permite mantenerlos entre 4° y 7° grados por debajo de la temperatura interna corporal, condición indispensable para que se efectúe una correcta espermatogénesis (Köñig y Liebich, 2005).

Para funcionar de una manera adecuada en el carnero, así como en diferentes mamíferos, deben mantener a los testículos a una temperatura menor con respecto a la del resto del cuerpo, lo cual se ve facilitado gracias al escroto y con ello permite a los testículos su regulación, mediante unos sensores de temperatura que provee la piel (Hafez y Hafez, 2002). La regulación de la temperatura testicular se realiza por la irrigación sanguínea, presencia del escroto, túnica dartos, cremaster y respuestas sistémicas al shock de calor (Huanca, 2014)

La regulación de la temperatura se lleva a cabo mediante el siguiente proceso: La arteria testicular es una estructura contorneada en forma de cono cuya base descansa en el polo craneal de los testículos. Esos espirales arteriales se enredan en el llamado plexo pampiniforme de las venas testiculares. En este mecanismo de contracorriente, la sangre arterial que entra a los testículos se enfría por la sangre venosa que sale de ellos. Esta disposición vascular es importante en la regulación de la temperatura escrotal. En primer lugar, el pulso arterial es prácticamente eliminado y casi no existen cambios en la presión arterial; además, la unión estrecha entre arteria permite que la sangre arterial que transporta sangre a temperatura corporal es enfriada por la sangre venosa procedente del testículo, permitiendo que la sangre arterial llegue al testículo con una temperatura similar a la de la piel del escroto; simultáneamente, la sangre venosa es calentada a la temperatura corporal. La piel del escroto carece de grasa subcutánea y está dotada de grandes glándulas sudoríparas adrenérgicas y su componente muscular (túnica dartos) la capacita para alterar el grosor y área superficial del escroto, y hacer que varíe la cercanía del contacto de los testículos con la pared del cuerpo (Huanca, 2014)

2.3.5 Epidídimo y conducto deferente

Se reconocen tres regiones anatómicas del epidídimo. La cabeza en la que una cantidad variable de conductores eferentes (13-20), se unen al conducto epididimario, formando una estructura aplanada en uno de los polos testiculares, el conducto que puede llegar a ser muy contorneado y la pared del conducto del epidídimo la cual tiene una notable capa de fibras musculares circulares y un epitelio pseudoestratificado de células cilíndricas (Hafez y Hafez, 2002). El epidídimo no solo es un conducto para los espermatozoides, si no que aporta un medio adecuado en el que estos se concentran, maduran y adquieren la capacidad de fecundación (Cunningham y Klein, 2009).

El conducto deferente es la continuación de la cola del epidídimo, tienen un calibre más pequeño. Al inicio tienen un curso sinuoso, dorsalmente, a lo largo del borde caudal del testículo, para luego aparecer recto y situarse en la parte caudal del cordón espermático (Sisson y Grossman, 2001).

El conducto deferente o vasa deferentia atraviesa los anillos inguinales y llega al abdomen, conectando la cola del epidídimo con la porción pélvica de la uretra. En la mayoría de las especies la porción terminal de estos conductos se agranda para formar una ampolla, la cual es una reserva adicional de los espermatozoides, particularmente en los ovinos esta tiene una función secretora y no de almacenamiento (Cunningham y Klein, 2009).

2.3.6 Glándulas accesorias

Las glándulas accesorias constituyen un conjunto de secreciones exocrinas que suministran la mayor parte del plasma seminal, rico en carbohidratos, sales de ácido cítrico, proteínas, aminoácidos, enzimas, vitaminas hidrosolubles y sustancias minerales con un poder tampón relativamente elevado. De aquí que el plasma seminal constituye un medio líquido especialmente apto para el desarrollo de las funciones vitales de los espermatozoides (Pérez, 2009). El tejido prostático asociado a la uretra y las glándulas

bulbouretrales vierten sus secreciones en la uretra, donde en el momento de la eyaculación, se mezclan con la suspensión de espermatozoides y secreciones ampulares del conducto deferente (Hafez y Hafez, 2002).

Las vesículas seminales se sitúan en posición lateral a la ampolla cerca del cuello de la vejiga urinaria, en los carneros estos órganos son firmes, lobulados y tienen una luz estrecha (Cunnigham y Klein, 2009). Se encuentran revestidas de epitelio secretor que produce un material mucoso rico en levulosa y pequeñas cantidades de ácido ascórbico, inositol, ergotonina, aminoácidos, fosforilcolina y prostaglandinas (Pérez, 2009). El conducto de las vesículas seminales y el conducto deferente suelen compartir un conducto eyaculatorio común que se abre en la uretra (Hafez y Hafez, 2002).

Las Glándulas Bulbouretrales se encuentran en posición dorsal a la uretra, cerca de la terminación de su parte pélvica (Hafez y Hafez, 2002). Su secreción al igual que la de las glándulas uretrales tiene como función limpiar y lubricar la uretra antes de la cópula, con el objetivo de facilitar el tránsito de los espermatozoides por este segmento que constituye una vía común de los sistemas genital y urinario (Pérez, 2009).

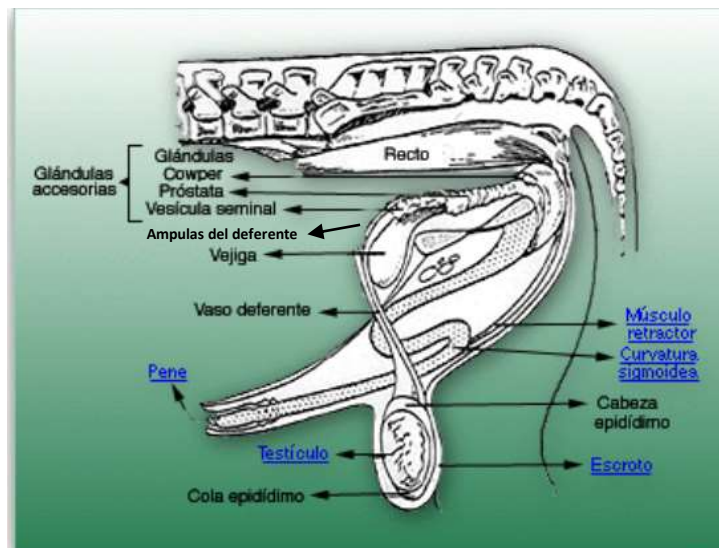


Figura 3. Anatomía del aparato reproductor del carnero, citado por Anatomía y Fisiología del aparato reproductor del ovino 2017.

2.3.7 Pene.

El órgano copulador del macho es el pene, se extiende desde el arco isquiático hasta cerca del ombligo en la pared abdominal ventral. El cuerpo de este órgano está rodeado por una gruesa capa fibrosa (túnica albugínea), que encierra muchos espacios cavernosos, así como el cuerpo esponjoso (Cunnigham y Klein, 2009). El pene está formado por tres segmentos atravesados por tres cuerpos eréctiles, los dos cuerpos cavernosos del pene, y el cuerpo esponjoso del pene (Köñig y Liebich, 2005).

En el caso del carnero, en el extremo del pene se observa un glande engrosado con tuberosidades que es ampliamente sobrepasado por el extremo del proceso de la uretra, aproximadamente 4 cm de tejido eréctil (Köñig y Liebich, 2005). Se encuentra sostenido por la fascia del pene y la piel; su extremo libre está envuelto en una bolsa cutánea que llamada prepucio (Pérez, 2009). La erección es un fenómeno psicossomático que implica la acción simultánea de los sistemas vascular, neurológico y endocrino (Cunnigham y Klein, 2009). La erección se desencadena por excitaciones de naturaleza sensorial, unido a las excitaciones que ingresan al sistema nervioso central (Pérez, 2009). Se inicia con la rigidez de los cuerpos cavernosos, seguida por el llenado por congestión venosa de los pequeños espacios del cuerpo esponjoso y la desaparición de la erección se produce a través de la misma secuencia (Köñig y Liebich, 2005).

En el carnero, así como en los mamíferos el aparato reproductor está regulado por intrincados sistemas de retroalimentación en los que participan el hipotálamo, lóbulo anterior de la hipófisis y los testículos. El sistema endocrino y el sistema nervioso funcionan para iniciar, coordinar o regular las funciones del sistema reproductor (Hafez y Hafez, 2002).

2.4. Hipófisis

La hipófisis o glándula pituitaria está compuesta por dos partes de diferentes origen embriológico, la neurohipofisis, y la adenohipófisis, y se halla como un órgano impar en la fosa hipofisiaria (Köñig y Liebich, 2005). Se describe como el órgano endocrino principal, ya que rige las acciones de todas las demás glándulas ya que produce algunas

hormonas que influyen directamente en las actividades de las demás glándulas endocrinas (Dyce *et al.*, 2012). A su vez una de las partes en las que se subdivide la adenohipófisis, la pars distalis secreta las hormonas denominadas somatotropina, gonadotropina, tirotropina, adrenocorticotropina y prolactina (Sisson y Grossman, 2001).

Sistema regulador del aparato reproductor del macho

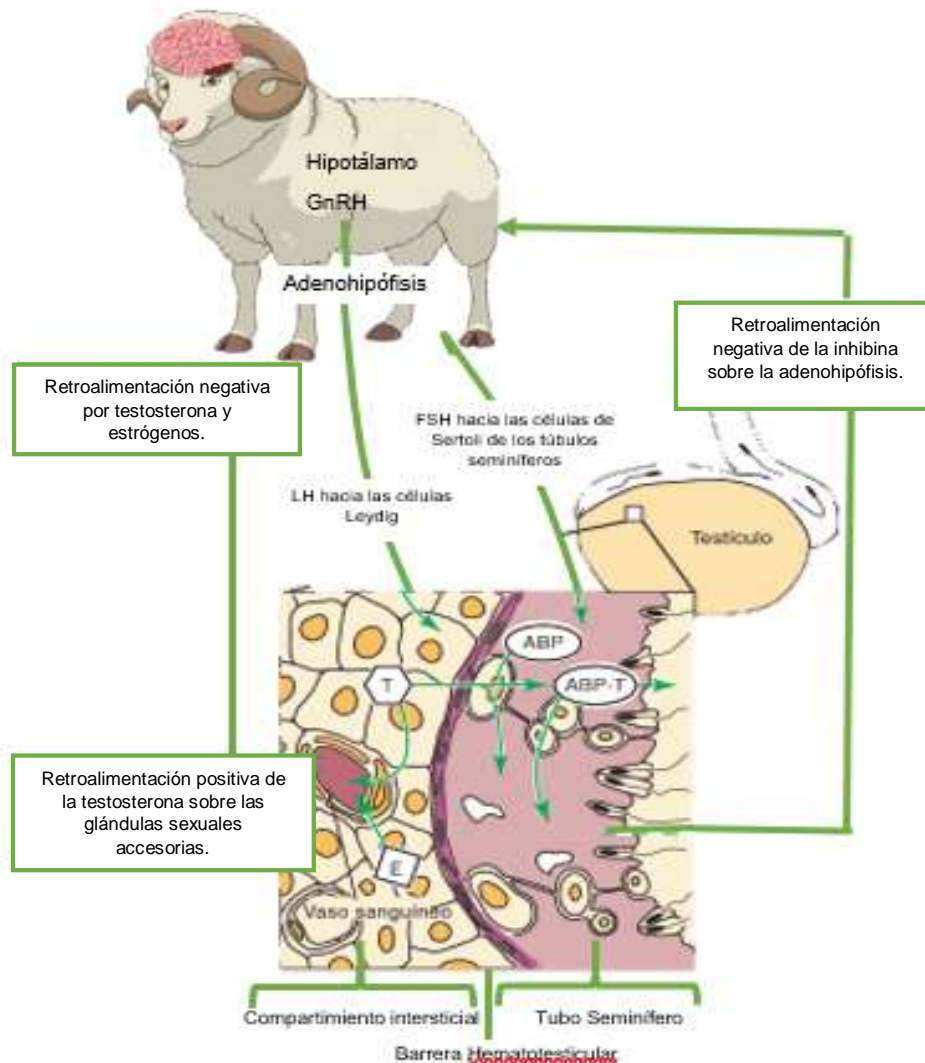


Figura 4. El aparato reproductor de los machos en los mamíferos se regula por un intricado sistema de retroalimentación que incluye el hipotálamo, la adenohipófisis, y los testículos, ABP, proteína transportadora de andrógenos; ABT-T, proteína transportadora de andrógenos-testosterona, estrógeno (E), Hormona Folículo estimulante (FSH), Gonadotropina(G), Testosterona (T) y Hormona Luteinizante (LH). Citado por Cunnigham y Kleine, 2009.

2.4.1 Glándula Pineal

Es una pequeña eminencia que se proyecta desde la cara dorsal del cerebro en el extremo caudal del techo del tercer ventrículo y directamente rostral de los colículos rostrales. Entre sus funciones la glándula pineal produce melatonina, una indolamina relacionada con la serotonina, la cual posee un efecto circadiano antigonodotrópico. La melatonina se secreta como una hormona del sueño por la noche y actúa en varias áreas del encéfalo incluidos SNC e hipófisis (Dyce *et al.*, 2012).

La actividad hormonal de la glándula pineal está influenciada por los ciclos de luz oscuridad y estacional, causando así que su función sea muy importante en el control neuroendocrino de la reproducción en los ovinos. La glándula convierte la información neural de los ojos relacionada con la duración de la luz del día en una producción endocrina de melatonina, que es secretada al torrente sanguíneo y al líquido cefalorraquídeo (Hafez y Hafez, 2002).

La melatonina es un factor clave entre la reproducción y el fotoperíodo, ya que la producción de esta hormona aumenta durante las noches largas, lo que a su vez conlleva la liberación de GnRH (Hormona liberadora de gonadotropinas), y disminuye la secreción de prolactina (Orihuela, 2014). Esta hormona transmite al eje hipotálamo-hipófisis los estímulos del cambio en el fotoperíodo, así los ovinos responden con períodos en donde la secreción de melatonina aumenta, lo cual ocurre en otoño, entrando de esta manera a su estación reproductiva. (González, 1998)

2.4.2 Sistema Porta-Hipotalamo-hipofisiario

La hipófisis se comunica con el hipotálamo a través de conexiones nerviosas, o por medio del sistema porta-hipotalamo-hipofisiario. A través de este último llegan mensajeros químicos denominados liberadores o inhibidores; que regulan la síntesis y/o liberación de hormonas adenohipofisarias.

Estos mensajeros químicos son sintetizados por neuronas endócrinas del hipotálamo que los libera hacia la eminencia media desde donde los conducen vía sanguínea a través del sistema porta-hipotalamo-hipofisiario hasta la adenohipófisis (Sánchez, 2003).

La hipófisis secreta a la hormona liberadora de gonadotropinas (GnRH) que es la hormona que controla la función gonadal a través del estímulo de la síntesis y la secreción de las gonadotropinas hipofisarias, hormona foliculoestimulante (FSH) y luteinizante (LH) (Brandan *et al.*, 2011). Cada célula gonadal tiene la capacidad para sintetizar FSH, LH o ambas. Su liberación depende de los patrones pulsátiles de la secreción de la GnRH (Cunningham y Klein, 2009).

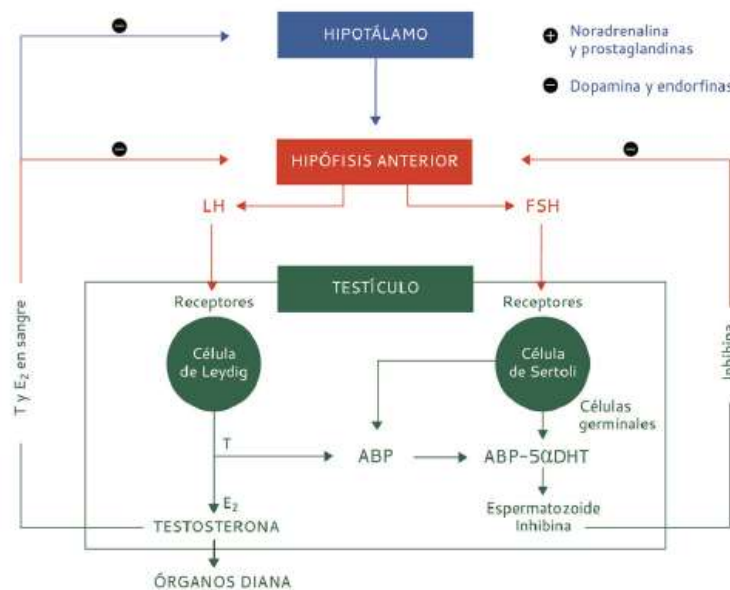


Figura 5. Esquema representativo eje-hipotálamo-hipofisiario-testicular, citado por Arrondo. J.L.

En resumen en las ovejas se ha observado que la LH es secretada en una serie de pequeños pulsos que posteriormente regresan a sus niveles basales, lo cual se completa en aproximadamente 40 minutos en el caso de las cabras, este patrón es interrumpido al llegar al estro y cambia a una liberación pre-ovulatoria de LH que se observa por un período de 10-14 hrs, mostrando niveles, hasta 100 veces mayores que los observados en los basales (Sánchez, 2003).

Dentro del testículo, la LH se une a los receptores de membrana de las células de Leydig y estimula en ellos la conversión del colesterol en testosterona. Una vez sintetizados, los andrógenos se difunden a sangre y a la linfa, donde se unen a las proteínas transportadoras de andrógenos, que se producen en las células de Sertoli. Las proteínas transportadoras de andrógenos potencian la acumulación de altas concentraciones de testosterona y dihidrotestosterona dentro de los túbulos seminíferos y en el intersticio de los testículos. Dentro de estos, las células diana de la testosterona son las células mioideas peritubulares y las células de Sertoli, que envuelven y soportan las células espermáticas en desarrollo (Cunningham y Klein, 2009).

La inhibina, junto con la testosterona, está implicada en el complejo sistema de retroalimentación de las funciones de la hipófisis. Se sabe que los esteroides gonadales suprimen la liberación de FSH, sin embargo, la inhibina es el inhibidor más potente de la secreción de esta hormona. La testosterona, la dihidrotestosterona y los estrógenos, regulan la síntesis y liberación de LH a través de una retroalimentación negativa ejercida a nivel del hipotálamo o del lóbulo anterior de la hipófisis (Cunningham y Klein, 2009).

Al parecer en los animales con reproducción estacional, en días cortos los factores ambientales e internos, activan o suprimen la función de las gónadas alternando la frecuencia de los pulsos tónicos en la secreción de LH. De modo que durante los días largos se reducen y durante los cortos la frecuencia se incrementa (Sánchez, 2003).

2.5 Características del semen del carnero

El semen está formado por dos constituyentes, el plasma seminal (74%) y espermatozoides (26%), que se encuentra conformada químicamente de 86% agua y 14% materia seca (Duran, 2001).

a) Plasma seminal.

Es una mezcla de líquidos secretados, que en el carnero se origina principalmente en las glándulas vesiculares, epidídimo y conducto deferente (Reproduction, 2002). El plasma tiene tres funciones principales:

- ✓ Actúa como vehículo para los espermatozoides, transportándolos por el aparato reproductor del macho durante la eyaculación.
- ✓ Sirve de activador de los espermatozoides no móviles, antes de la eyaculación.
- ✓ Proporciona un medio rico en nutrientes, que colabora en mantener la supervivencia de los espermatozoides después de la eyaculación.

El principal componente del plasma seminal es el agua (86%), aunque también contiene sustancias orgánicas e inorgánicas que sirven de nutrientes para los espermatozoides, además de proporcionarles protección (Duran, 2001; Hafez y Hafez, 2002). Las principales sustancias orgánicas presentes en el plasma seminal son fructosa, sorbitol, inositol, ácido cítrico, glicerilfosforilcolina, fosfolípidos, prostaglandinas y proteínas (Evans y Maxwell, 1990). El plasma seminal normalmente es claro y se convierte lechoso o cremoso a medida que aumenta la concentración espermática (Reproduction, 2002).

b) Espermatozoide

Son los gametos masculinos que se producen en los túbulos seminíferos de los testículos. Los espermatozoides están formados por tres zonas con funciones distintas: cabeza, parte media o segmento intermedio y cola (Hafez y Hafez, 2000). Durante el proceso de maduración de la espermátide (espermiogénesis), el citoplasma se reduce, el núcleo se alarga y queda en la cabeza del espermatozoide, las mitocondrias se ubican en el cuello y los centríolos dan origen al flagelo (Toro, 2009)

La cabeza del espermatozoide es plana y ovoide esta ocupada en su totalidad por el núcleo, formado por los cromosomas responsables de transportar la información genética del padre. En la parte anterior de la cabeza se encuentra envuelta por el acrosoma que es el portador de las enzimas necesarias para el proceso de fertilización (Evans y Maxwell, 1990). El segmento intermedio es la región que une la cabeza con la cola y que contiene la carga mitocondrial que provee la energía necesaria ATP (adenosin trifosfato) para la movilidad del espermatozoide. La cola o flagelo es la parte encargada de darle movilidad al espermatozoide (Toro, 2009).

Para el estudio de las características del semen, pueden dividirse en dos grupos; las macroscópicas que pueden ser evaluadas a simple vista enseguida de la eyaculación en

el mismo tubo colector y las microscópicas que requieren de un equipo mínimo de laboratorio. Los defectos en cada espermatozoide, en las diferentes regiones, talla del esperma, cabeza y cola son indicativos de un esperma anormal, las muestras de semen con más de 15% de células anormales normalmente se descarta para su uso en inseminación artificial (Reproduction, 2002).

2.5.1 Características Macroscópicas

✓ Volumen

Un eyaculado normal va de 0.3 a 1.5 mililitros y contiene de tres a cinco billones de espermatozoides (Reproduction, 2002). Se mide utilizando un tubo de recolección graduado. Cuando la recolección se realiza con vagina artificial. El volumen varía según la edad, el tamaño y la condición corporal del animal, la frecuencia de colección y la destreza del operador (Cueto *et al.*, 2016).

✓ Color

El color del semen debe ser blanco-lechoso o cremoso pálido. El color rojizo indica la presencia de sangre, así como los colores grises o marrones indican contaminación o infección, debiéndose desechar el eyaculado y proceder a la revisión del macho (Cueto *et al.*, 2016).

✓ Ph

Se debe valorar extrayendo una fracción de semen del tubo y luego colocar sobre una tira indicadora de pH. Se considera un pH normal, cuando se encuentra en el rango entre 6.2 y 6.8 (Escudero, 2015).

✓ Densidad

Se describe que la densidad del semen va desde un semen acuoso, lechoso, lechoso-cremoso, hasta un cremoso, estando directamente relacionada con la concentración espermática. Por lo que existe relación entre viscosidad y concentración de

espermatozoides. Cuando la densidad es normal, el semen tiene aspecto similar al de la crema de leche (Escudero, 2015).

✓ Olor

El olor del eyaculado se describe como “Sui Générés”, lo que indica que tiene un olor muy particular, aunque otros autores más bien lo describen como inoloro, y en caso de que este cuente con un olor muy desagradable, se debe descartar el uso del semen ya que podría deberse a una infección.

Cuadro 1. Representación de los valores normales de las características macroscópicas del semen del carnero.

Prueba	Valor Normal
Volumen	0.3 -1.5 ml
Ph	6.2 -7.0
Color/ Consistencia	Blanco cremoso

Citado por (Duarte, et al., 2017)

2.5.2 Características Microscópicas

✓ Motilidad Masal

Esta se puede observar habiendo homogeneizado el eyaculado, por agitación del tubo de recolección, se retira un agota de semen con una pipeta pasteur entibiada y se coloca sobre el portaobjetos templado bajo una observación macroscópica de 100 aumentos.

Se podrá tener una idea de calidad seminal por la velocidad con que se hacen y deshacen las ondas. La motilidad se estima por el vigor del movimiento de las ondas en una escala subjetiva entre 0 y 5 (0 como mínimo y 5 como máximo).

Por otro lado es importante considerar que si los reproductores estuvieron fuera de servicio por un tiempo prolongado, la calidad espermática de los primeros eyaculados puede ser baja, por tanto sería conveniente desecharlos (Cueto *et al.*, 2011).

✓ Motilidad Individual

Para realizar esta evaluación se debe disolver el semen en Citrato de Na al 2.92% p este proceso se coloca una gota gruesa de semen alrededor de 30 ó 40 microlitros en un tubo con unos 2 ml aproximadamente de la solución de Citrato la cual debe estar a la misma temperatura del semen, una vez disuelto el semen se extrae una gota de la dilución y se la coloca sobre un portaobjetos atemperado a 36-37°C, colocándola en un cubreobjetos a la misma temperatura.

La observación al microscopio, siempre debe realizarse sobre la platina térmica a 37 grados °C y a 400 aumentos. Se tiene que observar un campo y apreciar subjetivamente los espermatozoides que se movilizan en forma rectilínea progresivamente, siendo éstos los que atraviesan el campo de observación. Los espermatozoides que giran en círculo o van avanzando en forma oscilatoria, se consideran que tienen movimientos anormales. El porcentaje que se indica son aquellos espermatozoides con movimiento rectilíneo progresivo del total de espermatozoides aceptados, siendo el valor mínimo aceptable para la inseminación del 50 %. Para la evaluación de la motilidad individual pueden valerse de distintos métodos prácticos; uno de ellos es el siguiente:

- Muy buena: 80 – 100 % de células móviles.
- Buena: 60 – 79 % de células móviles.
- Regular: 40 – 59 % de células móviles.
- Mala: < 40 % de células móviles (Escudero, 2015).

✓ Concentración Espermática

La concentración espermática está definida como el número de espermatozoides por unidad de volumen, expresada normalmente en millones por ml de eyaculado (esp/ml). Los diferentes métodos utilizados para su cálculo varían en función de la rapidez y exactitud.

Son varios los métodos que permiten determinar la concentración espermática. Entre ellos, figuran el recuento de la cámara de Neubauer y el método del fotocolorímetro.

Ambos métodos son precisos y, si bien el fotocolorímetro permite un recuento más rápido, su costo es más elevado que la cámara de Neubauer.

Las concentraciones normales como ha sido citado se encuentran de 3.0 a 4.5×10^9 espermatozoides/ml, aunque la medición cambia dependiendo de la raza del carnero, edad y época del año, principalmente (Delgado, 2013).

✓ Vitalidad

La membrana celular de los espermatozoides representa una barrera al paso de tintaciones al medio intracelular. Los espermatozoides vivos no dejan pasar ningún tipo de colorante a su medio intracelular, mientras que los muertos, los absorben. Este fenómeno biofísico permitió el desarrollo de técnicas orientadas a la diferenciación de espermatozoides vivos de muertos (Delgado, 2013).

La técnica de doble tinción, consiste en la adición del colorante azul tripán para diferenciar espermatozoides vivos de muertos, y la tinción de Giemsa para visualizar la membrana acrosomal. Se observó un mínimo de 200 espermatozoides en diferentes campos ópticos con lente de inmersión (1000x) se consideraron espermatozoides vivos con acrosoma intacto, a los que presentaron una coloración pálida o transparente en la parte posterior a la línea ecuatorial de la cabeza y, al mismo tiempo, tenían el acrosoma teñido de color fucsia (Ruiz *et al.*, 2015).

✓ Morfología espermática

La morfología espermática se refiere al estudio de la forma del espermatozoide y permite determinar las posibilidades que tiene una célula espermática para fertilizar. El objetivo de esta evaluación es eliminar aquellos espermatozoides no ideales para la reproducción. La presencia de altos porcentajes de formas anormales parece estar asociada con inmadurez sexual, procesos degenerativos y patologías.

Las anomalías encontradas en los espermatozoides se clasifican en dos: anomalías primarias y secundarias. Las primarias ocurren durante el proceso de espermatogénesis y pueden ocurrir a nivel del acrosoma (pérdida del borde apical, con abultamiento, arrugado, incompleto, desdoblado), cabeza (piriforme, flagelado,

lanceolado, irregular, angosta, cabeza doble, macrocéfalo, microcéfalo), cuello (fractura, retroacción, con presencia de gota citoplasmática) y cola (corta, doble, retorcida, con presencia de gota citoplasmática). Las secundarias ocurren durante el transporte de los espermatozoides desde el túbulo seminífero y/o epidídimo hasta su salida por la uretra durante la eyaculación. En este tipo de anomalías tenemos cabezas sueltas, acrosoma desprendido, acrosoma dudoso.

Un eyaculado de carnero se considera normal cuando el porcentaje de formas anormales es inferior al 15%. Existen variaciones en la morfología espermática debido al estrés ambiental, factor individual, temperatura, estación del año (Delgado, 2013).

Cuadro 2. Representación de los valores normales de las características microscópicas del semen del carnero.

Prueba	Valor Normal
Motilidad Individual	70-90%
Motilidad Masal	3-5
Concentración Espermática	3000 – 5000 $\times 10^6$ esp/ml
Morfología Normal Espermatozoides	85-95%

Citado por Duarte et al., 2017

2.5.3 Evaluación del semen

Es importante llevar a cabo una valoración del semen que será utilizado para fertilizar a las ovejas, ya sea por inseminación artificial o a través de monta natural, ya que depende de la calidad de este, de la concentración espermática de la vitalidad, entre otras características que este sea de elección al momento de la monta o inseminación (González, 2013).

Debido a que se quiere aprovechar al máximo una muestra de semen de buena calidad, se procura dosificarlo (tener la cantidad óptima de espermatozoides en un volumen determinado) y así manejar varias muestras para el caso de inseminación artificial. Por tanto, es necesario conocer el número de espermatozoides por mililitro de eyaculado ya

que nos permitirá saber cuántas dosis se pueden preparar. La concentración espermática esta definida como el número de espermatozoides por unidad de volumen, expresada normalmente en millones por ml de eyaculado (esp/ml). Los diferentes metodos utilizados para su cálculo pueden variar en cuanto a su rapidez y exactitud (González, 2013).

La cantidad total de espermatozoides por eyaculado es un parámetro importante ya que refleja indirectamente, en condiciones de colección seminal periódica, la capacidad de producción gonadal y de almacenamiento en las reservas no gonadales del reproductor, lo que nos ayuda posteriormente en la selección de sementales (Rodríguez, 2005).

2.6 Circunferencia Escrotal

Como ha sido citado, es importante considerar que el circunferencia escrotal es un criterio de selección y que depende de la heredabilidad; cambia de acuerdo a la raza, edad y época del año, esta característica permite evaluar el rendimiento de los carneros en diferentes estrategias nutricionales (Arrellano *et al.*, 2017).

El tamaño de los testículos ha demostrado ser un buen indicador de la capacidad espermátogénica de un semental. La medida más práctica para evaluar el tamaño de los testículos es la circunferencia escrotal (CE), la cual tiene una alta correlación con el peso y el volumen testicular. El peso testicular está en función directa con la cantidad de tejido parenquimático y, por lo tanto, con el volumen y la concentración espermática, con lo que la selección por mayor CE se traducirá en una producción seminal más rica en espermatozoides (Revidatti *et al.*, 2011).

Se ha encontrado que la producción diaria de espermatozoides se encuentra correlacionada con el peso de los testículos en diversas especies como es en el caso del conejo y con el número de espermatozoides en el epididímo de los toros. También se correlaciona con la circunferencia escrotal y el peso de los testículos en el toro (Linot, 1971). En la tabla 3, se muestra que la raza en los carneros es un factor que afecta la circunferencia escrotal (CE), encontrándose generalmente menor CE en razas de cubierta de pelo que en aquellas razas con cubierta de lana.

Cuadro 3. Tabla Representando los valores normales de la circunferencia escrotal normal de las diferentes especies ovinas mayores a 12 meses de edad.

Raza	Circunferencia Escrotal (cm)
Dorper	31.20 ± 1.20
Dorset	34.69 ± 0.20
Hampshire	33.40± 1.30
Suffolk	35.80 ± 0.20
Pelibuey	32.30 ± 1.49

Citado por: *Mendéz et al., 2009; Celis et al., 1987; Tórtora, 2009.*

En el cuadro 4, se observa una recopilación de resultados de diferentes autores sobre estudios de correlación de la circunferencia escrotal con el volumen de eyaculado y concentración espermática en diferentes razas y en diferentes países.

Cuadro 4. Correlación individual entre la circunferencia escrotal (CE) con la concentración espermática en carneros de raza Suffolk.

Valor de r		n	Raza en estudio	Época reproductiva	Sistema Producción	Lugar	Autor (es)
CE-volumen de eyaculado	CE-concentración espermática						
0.30	-	12	Merino	enero-febrero	Intensivo	Australia	Huanca, 2014
0.16	0.20	18	Rambouillet	-	intensivo	México	Morón <i>et al.</i> , 2012
0.68	0.30	-	Awassi	-	intensivo	-----	Morón <i>et al.</i> , 2012
0.45	0.50	10	West African	-	Intensivo	Venezuela	Rodríguez <i>et al.</i> , 2005
0.29	0.81	20	Ovinos Criollos	-	Intensivo	Colombia	Palacios <i>et al.</i> , 2012

3. Justificación

En el proceso de selección de sementales, es de suma importancia considerar como criterio de selección la circunferencia escrotal (CE). Actualmente existen escasos trabajos de investigación en este tema de razas de importancia económica en México.

Algunos estudios en ovejas de cubierta de pelo están enfocados a la relación de la circunferencia escrotal de los carneros y su correlación con la calidad espermática y a su vez su relación con la fertilidad, pero generalmente con un limitado tamaño de muestra. Asimismo, estos estudios no toman en cuenta la variable de raza, ni tampoco los valores de concentración espermática y volumen de eyaculado, los cuales también son factores importantes para tomar en cuenta al evaluar la calidad seminal de los carneros.

Por lo anterior surge la necesidad de llevar a cabo un estudio que abarque estas variables, determinando la importancia de la correlación de la CE, estudiando las principales razas representativas de producción ovina en la región central de México (Dorper, Dorset, Hampshire y Suffolk), bajo un mismo entorno ambiental. Esto dará una referencia a ovinocultores y Médicos Veterinarios Zootecnistas, para ser considerada como un criterio eficaz de selección de sementales, mejorando con ello la fertilidad de los rebaños.

4. Hipótesis

Los valores de correlación de circunferencia escrotal con las variables de calidad seminal de volumen de eyaculado y concentración espermática son diferentes de acuerdo con la raza (Dorper, Dorset, Hampshire y Suffolk).

5. Objetivos

5.1 Objetivo general

Analizar los efectos de la raza y circunferencia escrotal en el volumen de eyaculado y concentración espermática en carneros.

5.2 Objetivos específicos

- ✓ Determinar la correlación que existe de la circunferencia escrotal con el volumen eyaculado en las razas Dorper, Dorset, Hampshire y Suffolk.
- ✓ Determinar la correlación que existe de la circunferencia escrotal con la concentración espermática en las razas Dorper, Dorset, Hampshire y Suffolk.

6. Material

6.1 Material biológico.

Para el presente estudio se utilizaron 10 sementales ovinos de una edad promedio de 3.5 años: Dorper (n=2), Dorset (n=3), Hampshire (n=3) y Suffolk (n=2). Los carneros se encuentran albergados en el Centro de Mejoramiento Genético Ovino (CeMeGO), de la Facultad de Medicina Veterinaria y Zootecnia de la UAEM.

6.2 Material de laboratorio

Equipo:

- Baño María.
- Espectrofotómetro Mod. Spectronic 20 Genesys.
- Estufa bacteriológica.
- Microscopio con objetivos 10x y 40x.
- Computadora (uso de la hoja de cálculo Excel).

Material:

- Cubreobjetos.
- Pipetas Pasteur.
- Pipetas volumétricas.
- Portaobjetos.
- Termómetro.
- Tubos colectores.
- Tubos de ensaye.
- Vagina artificial.
- Tubo Corning.
- Tinción eosina nigrosina.
- Cinta métrica.

7. Método

✓ **Animales**

El estudio se realizó en el Laboratorio de Procesamiento de Semen del Centro de Mejoramiento Genético Ovino de la Facultad de Medicina Veterinaria y Zootecnia de la Universidad Autónoma del Estado de México. El presente trabajo corresponde a un estudio retrospectivo utilizando una base de datos del periodo de marzo 2016 a febrero de 2017.

Los carneros están alojados en corrales individuales y fueron alimentados dos veces al día, con una dieta integral que contiene 14% proteína y 2.9 Mcal Em/Kg. M.S. La administración de agua es a libre acceso mediante bebedero automático.

✓ **Muestreo**

Las extracciones de semen (por el método de vagina artificial) fueron realizadas semanalmente durante los 12 meses en el periodo antes mencionado. La información fue registrada en una base de datos en una hoja de Excel, las variables registradas fueron: volumen de eyaculado y concentración espermática. Asimismo, semanalmente fue medida la circunferencia escrotal a través de una cinta para cada uno de los carneros empleados en este estudio.

Previo a la extracción y evaluación de semen, todo el equipo del laboratorio se mantuvo limpio y desinfectado a una temperatura de aproximadamente 37° C. Las vaginas artificiales son colocadas en la estufa bacteriológica, en donde además se colocaron la totalidad de material de cristalería como fueron: cubreobjetos, portaobjetos, pipetas Pasteur, tubos graduados y vaginas artificiales manteniéndose a una temperatura entre 52-54°C.

Para mantener la temperatura de las muestras, se utilizó el baño maría a una temperatura entre 32 a 34° C, temperatura recomendada para evitar cambios en la actividad celular y permitiera el análisis de las muestras.

La vagina artificial es una imitación de la vagina de la oveja, ya que proporciona el estímulo térmico (temperatura) y mecánico (presión). Consiste en un tubo rígido de 20

cm. de longitud y de 5.5 cm. de diámetro, provista de una camisa de látex de 3 a 5 cm. más larga que el tubo con la finalidad que se pueda plegar fácilmente en los extremos y sujetarse con bandas de goma para formar un hueco hermético entre el tubo y la camisa de látex (Evans y Maxwell. 1990, Daza, 1997).

El tubo rígido tiene una válvula lateral por donde se coloca agua a temperatura de 50 a 55°C, para otorgar la temperatura adecuada al momento de la extracción; posteriormente se insufla con aire proporcionando la presión adecuada. En un extremo se coloca el cono recolector y el tubo Corning que mide el volumen de eyaculado. Una vez terminado el proceso del armado de la vagina artificial se coloca lubricante (gel no espermicida) en el extremo libre para facilitar la penetración sin irritar el pene del carnero (Daza, 1997; Duran, 2001). La vagina artificial se envuelve con un material aislante (manga de cuero) para conservar su temperatura.

Previo a la extracción del semen se realizó una limpieza del semental, la cual consistió en el lavado y secado del prepucio del carnero para evitar cualquier contaminación sobre la muestra seminal; la hembra maniquí se instala en el potro. El operario en posición de cuclillas se coloca al lado derecho de la hembra. Al momento de la monta se desvía el pene introduciéndolo en la vagina artificial. Una vez que el carnero ha eyaculado, se agita repetidamente en forma vertical la vagina artificial para lograr bajar la mayor cantidad de semen hacia el tubo colector graduado (Daza, 1997; Hafez, 2002).

✓ **Estudio Seminal**

Después se procede a la evaluación de cada uno de los parámetros ya mencionados:

1. Volumen de eyaculado

El volumen del eyaculado del carnero se midió directamente después de la recogida en un tubo de colección graduado. El volumen depende directamente de la condición corporal del carnero, del número de muestra y de la técnica de recolección.

2. Concentración espermática

Al igual que Nunes (2003), la medición de la concentración espermática realizada por espectrofotometría, utilizando las siguientes soluciones y material:

- a) Solución salina con formol al 0,1%:
 - 9g NaCl;
 - 999 ml agua destilada;
 - 1 ml de formol al 10%.
- b) Tubos de ensaye para espectrofotómetro.
- c) Micropipetas.
- d) Puntillas

La proporción de la dilución de la muestra de semen fue de 50 μ L semen puro más 4950 μ L solución salina de formol al 0,1%, para aforarlo en 5 ml. Previo calentamiento de 30 minutos del espectrofotómetro, con el blanco que consiste en un tubo testigo de solución salina con formol al 0,1%, se realizó su configuración y calibración a 600 nm. Posteriormente se coloca el tubo 4.950 mL de solución salina con formol al 0,1% y 0,05 mL de semen puro, se homogeniza. Se retira el blanco para dar lugar a la muestra para su análisis.

La concentración se obtiene mediante la correlación del volumen del eyaculado y el porcentaje de tramitancia, de la muestra evaluada, que es comparada con los resultados obtenidos mediante el conteo manual con la cámara de Neubauer (Hafez, 2002). Los datos registrados fueron capturados en una base de datos estructurada en Excel.

7.1 Método estadístico

Se realizará y presentará la estadística descriptiva del volumen de eyaculado y concentración espermática de acuerdo a la raza. El estadístico de prueba corresponderá a una análisis de Correlación de Pearson (Daniel, 2005) para el volumen de eyaculado y concentración espermática con circunferencia escrotal para las cuatro razas. Los análisis fueron ejecutados con el software estadístico JMP® base 8.0 from SAS Institute Inc.

8. Límite de espacio

El presente trabajo se llevó a cabo en el Centro de Mejoramiento Genético Ovino (CeMeGO), ubicado en la carretera Panamericana Toluca-Atlacomulco Km. 12.5, en San Cayetano de Morelos en el municipio de Toluca, Estado de México, C.P. 50090. El CeMeGO se encuentra ubicado entre las coordenadas 19° 24´ Latitud Norte y 90° 40´ Longitud Oeste del Meridiano de Greenwich, a una altitud de 2638 m.s.n.m., predominando el clima templado húmedo. Presenta una temperatura con un rango en el mes más frío de -3 y de 18° C y en el mes más cálido, con una media anual entre 12 y 18° C. Las lluvias se distribuyen en primavera y verano con una precipitación pluvial anual entre los 800 y 1000 mm (Garcia, 2004).

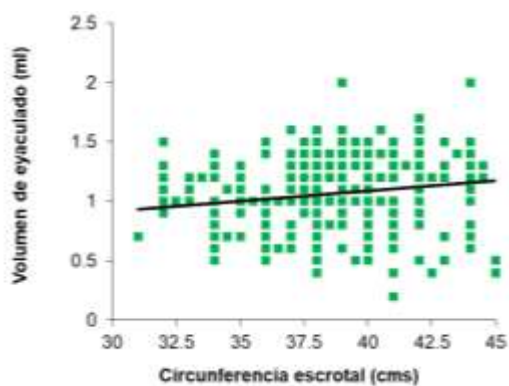
9. Límite de tiempo

La evaluación y recolección de datos se llevó a cabo durante las 52 semanas del año. El cronograma de actividades fue el siguiente:

Año	2016											2017		2018				2019		
	Mar	Abr	May	Jun	Jul	Ago	Sep	Oct	Nov	Dic	Ene	Feb	Sep	Óct	Nov	Dic	Ene	Feb	Mar-Agosto	
Evaluación de la calidad seminal																				
Medir circunferencia escrotal																				
Elaboración de protocolo																				
Revisión de protocolo																				
Obtención y análisis de resultados																				
Redacción de tesis final																				
Revisión de tesis																				

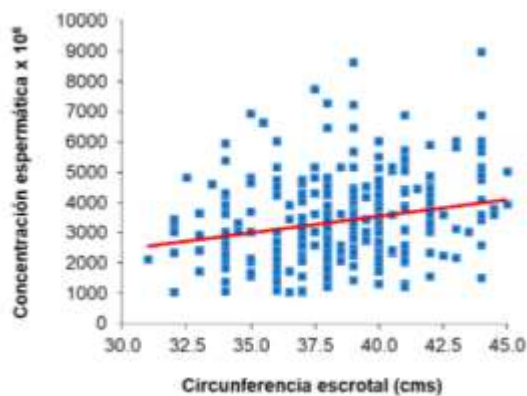
10. Resultados

De acuerdo a las figuras 1 y 2, los resultados encontrados indicaron que la correlación que existe de la circunferencia escrotal con el volumen de eyaculado y a su vez con la concentración espermática fue baja (0.27 y 0.25, respectivamente) de manera global, así como de manera individual para cada una de las razas utilizadas en este estudio.



n=337. r=0.27

Figura 1. Correlación global entre la circunferencia escrotal (CE) con el volumen de eyaculado en carneros.

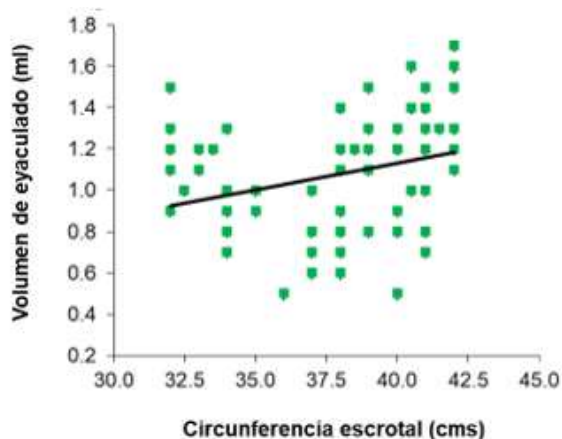


n=327. r=0.25

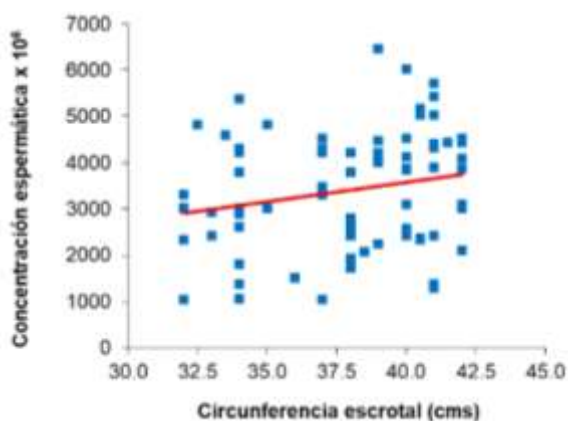
Figura 2. Correlación global entre la circunferencia escrotal (CE) con la concentración espermática en carneros.

Como puede observarse en los valores globales de correlación (cuadro 4), la circunferencia escrotal en cuanto a volumen de eyaculado y la concentración espermática son menores a 0.30, lo que nos indica que la CE, aunque es baja si es una variable a considerar como un indicador esencial al momento de la selección de reproductores.

Como pueden observarse en las figuras 3 a la 9, considerando que se utilizaron para esta investigación razas en su mayoría de cubierta de lana a excepción de la raza Dorper, se encontró que el valor de correlación de Pearson es muy parecida a la de las otras razas manteniéndose entre los 0.29 a 0.33 (correlación de baja a media), resaltando que aunque los carneros de razas con cubierta de lana mostraron una circunferencia escrotal mayor que la Dorper; indicando con ello que en ésta variable no observó afectada la correlación que tiene la circunferencia escrotal en cuanto al volumen de eyaculado y la concentración espermática de los carneros de manera significativa.

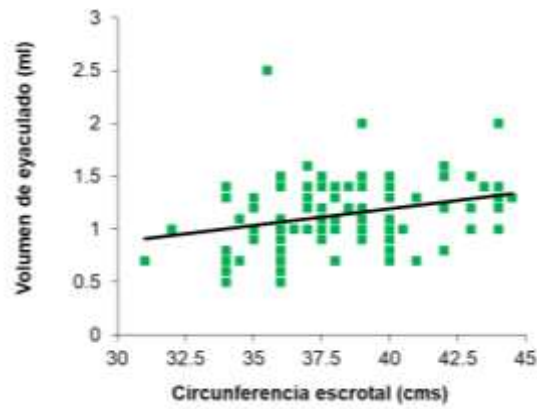


n=75, r=0.29

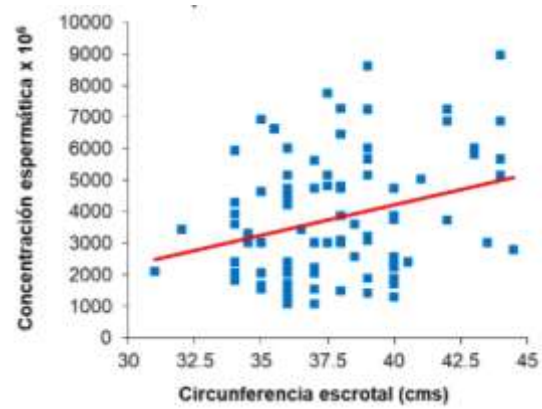


n=75, r=0.21

Figura 3 y 4. Correlación individual entre la circunferencia escrotal (CE) con el volumen de eyaculado y la concentración espermática en carneros de la raza Dorper.

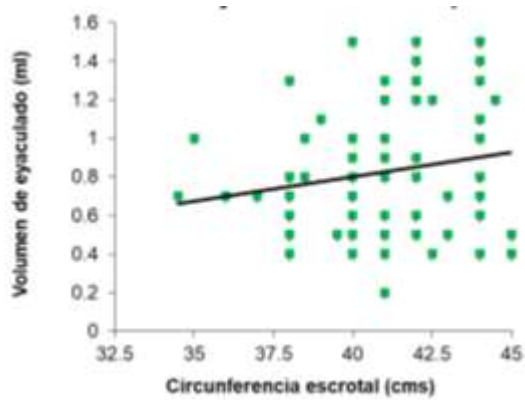


n=94, r=0.28

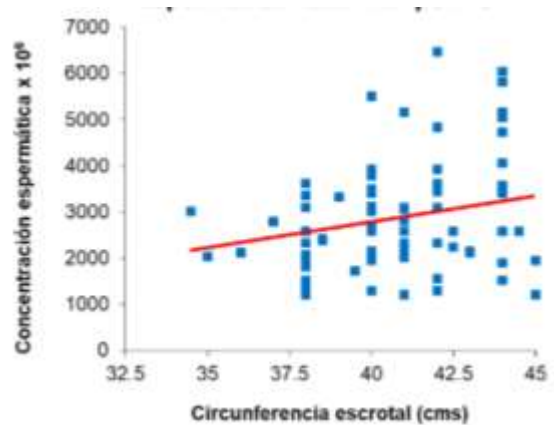


n=88, r=0.21

Figura 5 y 6. Correlación individual entre la circunferencia escrotal (CE) con la concentración espermática en carneros de la raza Dorset.

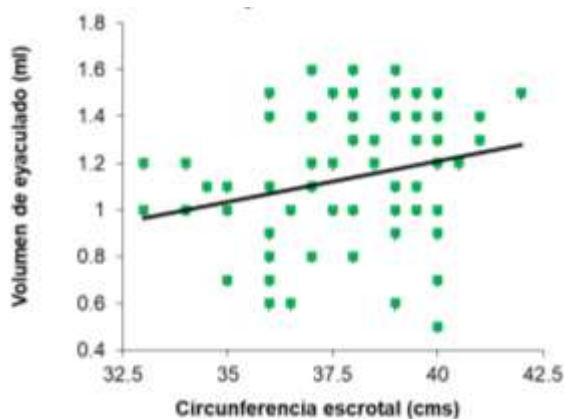


n=85, r=0.28

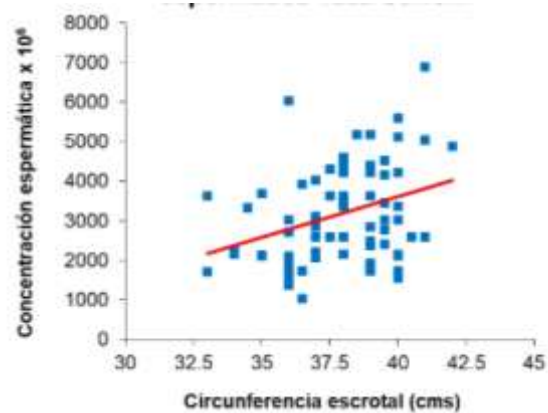


n=87, r=0.23

Figura 6 y 7 Correlación individual entre la circunferencia escrotal (CE) con el volumen de eyaculado y la concentración espermática en carneros de la raza Hampshire.



n=81, r=0.25



n=79, r=0.33

Figura 7 y 8. Correlación individual entre la circunferencia escrotal (CE) con el volumen de eyaculado y la concentración espermática en carneros de la raza Suffolk.

Como se puede apreciar en la tabla anteriormente mostrada, las correlaciones entre circunferencia escrotal, con el volumen de eyaculado y concentración espermática, son variables, sin embargo, esto también tiene que ver con el tamaño de la muestra, y con la raza de los ovinos utilizados para dichas investigaciones.

Pero de manera general se puede apreciar que la circunferencia escrotal, si es un factor que se debe tener en cuenta al momento de la selección de un carnero como semental, ya que tiene una relación significativa con la cantidad de volumen de eyaculado; de igual manera tiene una correlación con la concentración espermática, aunque esta no sea tan significativa.

Por otro lado, siempre debe de tenerse en cuenta que la circunferencia escrotal es un parámetro variable, ya que el valor de este puede cambiar dependiendo de la raza del ovino, la edad y la época reproductiva en la que se lleve a cabo la medición.

11. Discusión

Con el presente estudio se pudo observar que los valores de la circunferencia escrotal (CE) fueron semejantes a los reportados en otros estudios (Rodríguez et al., 2005; Palacios et al., 2012; Morón et al., 2012a; Huanca, 2014).

11.1 Correlación CE-volumen de eyaculado.

Con respecto a la CE-volumen de eyaculado, se encontró un valor de $r=0.27$ (correlación baja), resultado que es semejante a lo encontrado en otros estudios realizados en ovinos criollos y en la raza Merino en Colombia y en Australia ($r= 0.29$ y 0.30 , respectivamente; Palacios et al., 2012 y Huanca, 2014). Pero se ha reportado que difieren con otros estudios. En México en un trabajo con la raza Rambouillet (Morón et al., 2012a), encontraron valores muy por debajo ($r=0.16$) de lo reportado en el presente estudio. Mientras que en trabajos realizados en las razas West Africam y Awassi en Venezuela y México ($r=0.45$ y 0.68 , respectivamente) se encontraron valores muy por arriba de los resultados de nuestro estudio, quizá las diferencias encontradas con estos trabajos se deban por un lado al tamaño de muestra empleado y a la época del estudio en que no se especifica con claridad en estas investigaciones, cuando nuestro estudio se realizó con un adecuado tamaño de muestra y dentro de un período de 12 meses que puede representar los resultados con mayor confiabilidad.

Comparando los valores de correlación obtenidos en esta investigación con los presentados en un artículo de Palacios y Méndez (2012) en Colombia el valor de correlación de la concentración espermática de acuerdo con la circunferencia escrotal fue significativo ($r=0.81$); sin embargo, los animales utilizados para esa investigación son de una mezcla de razas lo que quizá sea un factor en dicho resultado, así mismo que se utilizó un tamaño de muestra ($n=20$) que puede hacer que el valor pueda haber afectado al resultado.

En el caso de los valores de correlación de la CE y el volumen de eyaculado de los cinco resultados presentados por diferentes autores, en cuatro de ellos tiene un valor de correlación significativo, por ejemplo, Morón et al. (2012a) en la raza Rambouillet en México, en su estudio describe que el valor de correlación es de $r=0.68$, siendo el valor más alto de los trabajos presentados; sin embargo, de igual manera el tamaño de muestra utilizada fue menor al utilizado en el presente estudio.

11.2 Correlación CE- concentración espermática.

Con respecto a la CE-concentración espermática, en el presente estudio se encontró un valor de $r=0.25$ (correlación baja), este resultado es similar a lo encontrado por otros autores en diferentes estudios realizados en ovinos de diferentes razas y en diferentes zonas geográficas. Algunos autores (Morón et al., 2012a y Morón et al., 2012b) obtuvieron resultados similares de $r=0.20$ y $r=0.30$, respectivamente que fueron realizados en México. Por otro lado, en un estudio realizado en Venezuela (Rodríguez et al., 2005) se obtuvo como resultado una $r=0.50$ (correlación media); sin embargo, la variabilidad en los resultados obtenidos de los diferentes trabajos quizá pueda deberse a diversos factores, entre ellos a la limitada exposición de los carneros con las hembras (efecto social) y el factor del tamaño de muestra empleado en estos estudios.

De manera general y comparando con los valores de correlación de los trabajos anteriormente citados por diferentes autores, se puede observar que hay coincidencia con los obtenidos en este estudio, destacando que la correlación entre circunferencia escrotal con el volumen de eyaculado y concentración espermática presentaron un valor de correlación baja.

12. Conclusiones

La relación entre la CE con el volumen de eyaculado y la concentración espermática en carneros presentaron una correlación baja; sin embargo, la circunferencia escrotal es otro factor importante que debe considerarse dentro de los indicadores en un programa de selección de reproductores. En este estudio el efecto social ante la exposición y estimulación continua de los carneros pudo haber encubierto los resultados entre las diferentes razas empleadas.

13. Sugerencias

Derivado de los resultados obtenidos en este trabajo, se sugiere conducir un estudio que preferentemente sea realizado en un sistema de producción ovina tradicional, donde los carneros (grupo control) sean expuestos a un limitado efecto social y otros carneros que sean expuestos a un constante estímulo social.

14. Literatura citada

- Alonso A. J. I. (1981): Manejo de la Reproducción en el Ovino, Ciencia Veterinaria (3)
- Amado P. E., Montes V. D., Hernández M. E., (2017): Circunferencia escrotal y parámetros morfométricos en machos Bubalos Bubalis de la raza Murrah, Revista Colombiana Ciencia Animal, 9 (1)
- Arrellano-Lezama T., Cruz-Espinoza F., Pro-Martínez A., Salazar-Ortiz J., Gallego-Sánchez J., (2017): Factores Ambientales que Afectan la Calidad Seminal del Carnero, Tesis de Postgrado, Campus Córdoba, Veracruz.
- Arroyo J (2011): Estacionalidad Reproductiva de la Oveja en México, Tropical and Subtropical Agroecosystems, 14: 829-845
- Benavente M., (2002): Endocrinología Reproductiva del macho, <http://www.vet.unicen.edu.ar/ActividadesCurriculares/Endocrinologia/images/Endocrinologia%20Reproductiva%20del%20Macho.pdf>, (16 Diciembre 2018)
- Brandan N.C; Llanos I.C; Reyes, J.M; Rodriguez, A. N; (2011): Hormonas Hipotalamicas e Hipofisarias, Facultad de Medicina, Pag 9-10.
- Celi I. (2013): Estrategias para el control de la estacionalidad reproductiva en los pequeños rumiantes: fotoperiodo, melatonina y efecto macho. Spermova, 3(2):162-163.
- Celis G. J. P., Rodriguez R. O. L., Quintal F. J., (1987): Correlación entre circunferencia escrotal y algunas medidas zoometricas con el peso testicular de borregos Pelibuey.
- Cueto M., Gibbons A., Garcia V. J., Wolff M., Arrigo J., (2011): Obtención Procesamiento y Conservación del Semen Ovino, Grupo de Reproducción-INTA Bariloche, Centro Regional Patagonia Norte.
- Cueto M., Gibbons, A., Bruno-Galarraga M.M, Fernandez J., (2016): Manual de Obtención Procesamiento y Conservación del areSemen Ovino, 2º Edición, Área de investigación en Producción Animal, Grupo de Reproducción y Genética Animal.
- Cunningham J. y Klein B. (2009): Fisiología Veterinaria. 4ª ed., Elsevier, Barcelona.
- Delgado C. B. E., (2013): Evaluación Espermática de Semen de Ovino Tratado por la Técnica de Gradiente dde Densidad. Tesis de licenciatura en Biología, Universidad Ricardo Palma, Lima, Perú.
- Duarte S., Boggero C., Luna J., Bonaparte J., Fernández G., Sosa J., (2017): Extracción de Semen con Vagina Artificial en Carneros. Una Práctica Adquirida Durante el Cursado de Producción Ovina, V Jornada de la Difusión de la Investigación y Extensión.
- Duran C. (2001). Manual Práctico de Reproducción e Inseminación Artificial en Ovinos: 1ª ed., hemisferio sur, Uruguay.

Escudero P.J.L., (2015): Preservación de Semen Ovino Mediante Vitrificación y Congelamiento Lento, Utilizando Diferentes Disolventes Comerciales. Tesis de Licenciatura Facultad de Ciencias Pecuarias, Escuela Superior Politécnica de Chimborazo, Riobamba, Chimborazo.

Evans G, Maxwell M, y Salamon S. (1990): Inseminación artificial de ovejas y cabras. 1ª ed., Acribia, España.

González F.H, (2013): Evaluación Espermática de Semen de Ovino Tratado por la Técnica de Gradiente de Densidad, Grado: licenciatura, Universidad Ricardo Palma, Facultad de Ciencias Biológicas.

Hafez E, y Hafez B. (2002): Reproducción e inseminación artificial en animales. 7ª ed. McGraw-Hill Interamericana Editores S.A. de C.V., México.

K.M. Dyce., W.O.Sack., C.J.G. Wensing., (2012): Anatomía Veterinaria, Cuarta Edición, Editorial el manual moderno, S.A de C.V.

Köñig E. H., y Liebich H-G., (2005), Anatomía de los Animales Domésticos, 2º Edición, Editorial Médica Panamericana.

Lincoln, G.A., Short, R.V. (1980): Seasonal breeding: Nature's contraceptive. Recent Progress in Hormone Research. 36: 1-52.

Linot B F., (1971): The output of spermatozoa in rams, Aust. J. biol. Sci., 1972, 25, 359-66

Mellisho E., Gallegos A., (2010): Práctica 01 Anatomía de los Órganos Genitales del Macho y Hembra, Manual de Laboratorio de Reproducción Animal, 2-6.

Méndez V. G., Jaramillo E. G., Aragón M. A., Ayala E. E. M., Domínguez V. A I., (2009): Función Reproductiva de sementales ovinos importados de Nueva Zelanda durante su primera época reproductiva en México, Vet. Méx, 40 (2).

Mickelsen W.D, Paisley G.L, Dahmen J.J (1981): The Effect of Season On The Scrotal Circumference And Sperm Motility And Morphology In Rams, Theriogenology, 16 (1): 45-46

Morón C. F. J., Ochoa C. M. A., Trejo G. A., Díaz G.M.O., (2012): Relación del peso y edad a la pubertad, desarrollo testicular y características seminales en corderos rambouillet, Abanico Veterinario 2 (2).

Padilla R.J., Mapes S.G.E., Jimenez K. F., (1968): Perfiles Hormonales Durante el Ciclo Estral de la Oveja, Revista Mexicana de Ciencias Pecuarias 26 (1): 1-13

Palacios M.N, y Mendoza G.D.F., (2012): Correlación entre el diámetro testicular y calidad espermática en ovinos criollos del municipio de Soracá, Boyacá, Facultad de Ciencias Agrarias, 2 (2): 45-47.

Perez E. H., (2009): Fisiología Animal, Universidad Nacional Agraria, Facultad de Ciencia Animal, 186-190

Porras A.A, Zarco, Q.L.A., Valencia, M.J. (2003): Estacionalidad Reproductiva en Ovejas, Consejo Nacional de Ciencia y Tecnología, 1-5

Reproduction Chapter (2002): Sheep Production Handbook, American Sheep Industry Association, Inc. Vol 7.

Revidatti A. M., De la Rosa A. S., Benítez M. D., Revidatti F., Orga A., Tejerina M. R., Cappello V. J. S., (2011): Datos Preliminares de la Circunferencia Escrotal Y Parámetros de Calidad Seminal en Caprinos en la Provincia de Formosa Argentina, Actas Iberoamericanas de Conservación Animal, AICA I Pág. 90-93

Rodríguez U.M., Madrid B. N., González S. C., (2005): Peso corporal circunferencia escrotal y características seminales a la pubertad en ovinos west african y west african x bergamasca suplementados en una zona tropical,

Ruiz G. L., Sandoval R. M., Santiani A. A., (2015): Evaluación de la Calidad Espermática del Semen Ovino Posdescongelación al Emplear dos Fuentes Energéticas y Dos Crioprotectores, Revista Investigación Veterinaria Perú, 26 (1): 49-56

Sánchez P.V.M, (2003): Mecanismos que controlan la secreción de hormona luteinizante durante las épocas de actividad sexual y anestro en la cabra saanen, Grado: maestría, Universidad de Colima, Psgrado Interinstitucional en Ciencias Pecuarias.

Sisson S, y Grossman J. (2001): Anatomía de los animales domésticos. 5ª ed., Masson, S.A., Barcelona.

Söderquist L, y Hultén F. (2006): Normal values for the scrotal circumference in rams of gotlandic. *Reprod Dom Anim*, 41(0936-6768):61-62

Tórtora P. J. L., (2009): Fortalecimiento del sistema producto ovinos, evaluación sanitaria del semental, Sistema Producto ovinos: 203-210

Urviola G. P. A., Riveros F. Jose Luis., (2017): Factores moduladores de la estacionalidad reproductiva en ungulados, *Revista de Investigación Altoandin*, Vol 19 (3): 319-336

Huanca W.L., (2014): Características clínicas seminales y endocrinas en carneros sometidos al aislamiento escrotal, tesis de maestría, Universidad Nacional Mayor de San Marcos.

Orihuela T.A., (2014): Lac conducta sexual del carnero, *Revisión. Rev Mex*, 5 (1):49-89

González M. P, C., (1998): Actividad reproductiva de ovejas del genotipo austral implantados con melatonina (Regulin), tesis por el grado de licenciatura, Universidad Austral de Chile

Toro M. A. I., (2009): Espermograma, Medicina & Laboratorio 2009, 15: 145-169.

Sin Autor (2017):Anatomía y Fisiología del aparato reproductor ovino, consultado el día 17 de marzo del 2019 en: <https://prezi.com/njg3gbsotzz6/anatomia-y-fisiologia-del-aparato-reproductor-ovino/>